

Síndrome Weaver. Presentación de dos casos

Weaver syndrome. Two cases reports

*Carmen María Chiong Quesada,^I Amaralis Trull Martínez,^{II}
Demetrio Carbonell Perdomo,^{III} Niurka Figueredo Trimiño.^{IV}*

Resumen

El síndrome Weaver es una condición genética descrita en 1974 por Weaver y cols, que cursa con sobrecrecimiento pre y postnatal, edad ósea acelerada, macrocráneo, rasgos craneo faciales distintivos, retardo en el desarrollo y en el lenguaje, todo lo cual se debe a mutaciones en el gen EZH2 ubicado en el cromosoma 7q36.1. Se presentan dos transicionales de 21 meses y 2 años, 7 meses; ambos del sexo masculino, casos únicos en sus familias, con las características antes mencionadas, en los que se realizó el diagnóstico clínico de Síndrome Weaver. El Síndrome Sotos y Marshall Smith cursan también con características similares, aunque causados por genes diferentes. Se destacó el valor del método clínico en estas afecciones de baja prevalencia en los que el diagnóstico molecular no siempre está disponible. El aumento de la circunferencia cefálica y del diámetro biparietal por encima del tiempo de gestación unido a otros parámetros de macrosomía fetal pueden ser signos ultrasonográficos prenatales sugestivos de síndrome Weaver u otros trastornos con sobrecrecimientos. El diagnóstico precoz es vital para lograr un manejo adecuado de estos pacientes, por ello es importante reconocer las características que lo distinguen del resto de los síndromes con sobre crecimiento para asesorar a la familia e insertarlos en la sociedad en aras de mejorar su calidad de vida.

Palabras clave: Síndrome Weaver, macrosomía, asesoramiento genético, desórdenes con sobrecrecimiento.

Abstract

Weaver syndrome is a genetic disorder described by Weaver and cols in 1974. It is characterized by pre and postnatal overgrowth, accelerated bone age, macrocephaly, typical facial features, speech and motor delays. This phenotype is due to mutations in the gene EZH2, located on chromosome 7q36. Two male toddlers aged 21 months and 2 years-7 month of age were clinically diagnosed as isolated cases of Weaver syndrome. Sotos and Marshall Smith syndromes share some common features, but are due to different genes. The importance of the clinic method for low prevalent conditions where the molecular test is not always available was highlighted. Head circumference and biparietal diameter increased for gestational age together with other parameters of fetal macrosomia could be prenatal ultrasonographic signs suggestive of Weaver syndrome or other conditions with overgrowth. Early diagnosis is vital for the adequate management of these patients, therefore the identification of the characteristics that distinguish this syndrome from other overgrowth syndromes is very important for the genetic counselling of the family and for the integration of affected individuals to society in order to improve their quality of life.

Keywords: Weaver syndrome, macrosomia, genetic counselling, overgrowth disorders.

^I Médico. Especialista de Primer Grado en Genética Clínica, MsC Atención Integral al Niño. Profesor Auxiliar. Centro Provincial de Genética. Camagüey. Cuba. E-mail: carmen.cmw@infomed.sld.cu

^{II} Médico. Especialista de Segundo Grado en Radiología, MsC Atención Integral a la Mujer. Profesor Asistente. Centro Provincial de Genética. Camagüey. Cuba.

^{III} Médico. Especialista de Segundo Grado en Neurología. Profesor Instructor. Centro Provincial de Genética. Camagüey. Cuba.

^{IV} Médico. Especialista de Primer Grado en Endocrinología, MsC Atención Integral a la Mujer. Hospital Pediátrico Provincial "Eduardo Agramonte Piña". Camagüey. Cuba.

Introducción

El síndrome Weaver es una condición genética descrita en 1974 que se caracteriza por crecimiento y edad ósea acelerada, rasgos craneofaciales distintivos, retardo en el desarrollo psicomotor y en el lenguaje.^{1,2} Mutaciones en el gen EZH2 ubicado en el cromosoma 7q36.1 han sido identificadas recientemente como causa de este desorden del crecimiento.^{3,4} La mayoría se presenta de forma esporádica, aunque la herencia autosómica dominante ha sido reportada con menos frecuencia.^{5,6}

El sobrecrecimiento es un signo bien reconocido en varios síndromes dismórficos que con frecuencia se sobrelapan clínicamente, por ello pretendemos presentar estos casos, con el propósito de reconocer las características de esta entidad de origen genético que lo identifican y diferencian de otros, así como datos de interés durante la vida prenatal- no descritos en la literatura revisada - que pudieran ser sugestivos del síndrome Weaver u otros trastornos con sobrecrecimiento, permitiendo realizar el diagnóstico clínico precoz y brindar asesoramiento genético a la familia con fines preventivos.

Presentación de Casos

Para el diagnóstico se aplicó el método clínico a través de la técnica comparativa o de patrón. Se obtuvo consentimiento por parte de los padres para el estudio, publicación de los resultados y fotografías de los pacientes.

Caso Clínico 1

Paciente de 21 meses (Figura 1 – Caso 1), masculino, hijo de madre y padre sanos, de 31 y 28 años respectivamente, sin antecedentes patológicos familiares de interés. Acude a consulta de genética clínica, remitido por neurología por presentar macrocráneo, evaluado previamente por neurocirugía descartándose la presencia de hidrocefalia.

Antecedentes prenatales: Embarazos 2, Partos 2, Abortos 0. Ultrasonografía (USG) prenatal: Diámetro biparietal (DBP) y circunferencia cefálica siempre por encima de su tiempo de gestación, no defectos estructurales, alfafetoproteína (AFP) normal.

Antecedentes perinatales: parto por cesárea, con un tiempo de gestación 41.3 semanas, apagar 9/9, peso 4250 g, talla 54 cms, circunferencia cefálica 38 cms. Este paciente caminó a los 17 meses, hasta el momento ha sido un niño saludable, con retardo en el lenguaje. Su peso al momento de la evaluación es de 15 Kg y talla 87 cms, cuyos parámetros de crecimiento son: Peso/Edad (P/E): > 97 percentil (p), Peso/Talla (P/T): 97p, Talla/Edad (T/E): 75 p.

Estudio Cromosómico por citogenética convencional normal: 46,XY.

Caso Clínico 2

Paciente de 2 años y 7 meses (Figura 1 – Caso 2), masculino, hijo de padre y madre jóvenes (24 y 22 años respectivamente), sanos, sin antecedentes patológicos familiares de interés. Acude a consulta de genética clínica remitido por el logopeda de su área de salud por presentar retardo en el lenguaje.

Antecedentes prenatales: Embarazo 1, Parto 1, Aborto 0. USG normal, AFP normal.

Antecedentes perinatales: parto eutósico, tiempo de gestación 39.5 semanas, Apgar 9/9, peso 3950 g, talla 54 cm, circunferencia cefálica 39 cm.

Antecedentes postnatales: hipoglucemia e íctero en periodo neonatal precoz con buena evolución.

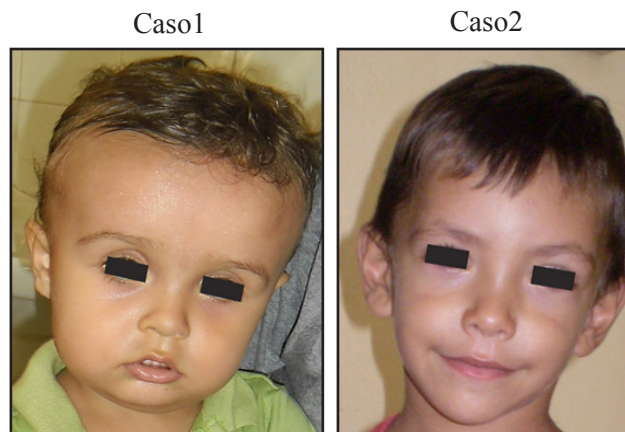
Este paciente caminó a los 16 meses, presenta infecciones respiratorias frecuentes debido a procesos alérgicos, y manifiesta una conducta irritable ante los regaños. Peso actual: 19 kg, Talla: 102 cm, cuyos parámetros de crecimiento son: T/E: >97p, P/E: >97 p, P/T: >97p.

Estudio Cromosómico normal: 46, XY.

Ambos casos fueron evaluados por especialistas en neurología, endocrinología y logopedia.

Se realizaron estudios radiográficos (edad ósea, huesos largos: fémur y húmero y ambas manos) donde se constataron los signos descritos en la Tabla 1.

Figura 1. Características faciales de dos pacientes diagnosticados con síndrome Weaver. Camagüey, Cuba. 2016.



Nótese en ambos pacientes las siguientes características:

- Macrocráneo
- Aumento del diámetro bifrontal
- Ligeramente hipertelorismo
- Filtro Largo
- Micrognatia

Tabla 1. Signos clínicos descritos en el síndrome Weaver* presentes en los pacientes de este estudio. Camagüey. Cuba. 2016.

Signos clínicos descritos	Caso 1	Caso 2
Sobrecrecimiento pre y postnatal	+	+
Predominio del peso sobre talla	+	-
Retardo en el desarrollo psicomotor	+	+
Retardo en el lenguaje	+	+
Voz ronca de tono bajo	+	+
Hipertonía de músculos	-	+
Macrocráneo	+	+
Aumento diámetro bifrontal	+	+
Estrabismo	-	-
Ligero hipertelorismo	+	+
Puente nasal plano	+	+
Orejas grandes	+	+
Filtro largo	+	+
Micrognatia	+	+
Surco en el mentón	-	-
Contracturas articulares	-	-
Camptodactilia	-	-
Yemas de dedos prominentes	+	+
Uñas finas y profundas	-	+
Huesos largos con metafisis ensanchadas	+	+
Hernia Abdominal o inguinal	-	+
Edad ósea acelerada en huesos del carpo	+	+
Trastorno de conducta	-	+
Estudio cromosómico	46,XY	46,XY
Otras: dentición precoz	+	+

Signos presentes: + Signos ausentes: -

* Signos descritos en el *Online Mendelian Inheritance in Man*, OMIM, <http://www.omim.or>Fuente: <http://www.ncbi.nlm.nih.gov/entrez/distspomim.cgi?id=277590>

Discusión

El síndrome Weaver es una condición genética descrita por Weaver y cols, que cursa con sobrecrecimiento pre y postnatal, edad ósea acelerada, macrocráneo, retardo en el desarrollo y en el lenguaje, características comunes a otras afecciones de origen genético como el síndrome Sotos y el Marshall Smith, entre otros.^{7,8} Estos síndromes se distinguen entre sí por sus *facies peculiares*, aunque en ocasiones sobrelapan su fenotipo haciendo el diagnóstico difícil para los genetistas clínicos.^{9,10}

El síndrome Weaver se caracteriza por macrocráneo, con aumento del diámetro bifrontal (frente amplia), occipucio plano, ligero hipertelorismo, orejas grandes, filtro largo, micrognatia ligera, en el síndrome Sotos es característico el frontal prominente, dolicocefalia, fisuras palpebrales desviadas hacia abajo, mentón prominente, con predominio de la talla sobre el peso, mientras el cráneo alargado, frontal y ojos prominentes, escleras azules, nares antevertidas, glosoptosis y mentón pequeño se presenta en el Marshall Smith.^{1,3,8,9}

Resultados contradictorios llevaban a reflexionar si las similitudes entre estos síndromes eran suficientes para considerar una misma entidad, consecuencias de la heterogeneidad alélica con expresividad variable, o si representaban distintos desórdenes causados por mutaciones en distintos genes.^{11,12} Estudios moleculares recientes indican que estos síndromes son entidades distintas, causados por genes diferentes.^{4,13}

El diagnóstico se realiza teniendo en cuenta las características que inicialmente describió Weaver en 1974 y se confirma demostrando mutaciones en el gen EHZ2, sin embargo, a pesar de ser una entidad definida molecularmente, el estudio molecular no siempre se encuentra disponible, por ello el método clínico sigue jugando un papel protagónico en el diagnóstico médico.^{13,14}

Según Smith, la macrosomía, edad ósea acelerada, camptodactilia y la facie inusual característica (macrocráneo, occipucio plano, frente amplia, ligero hipertelorismo, orejas grandes, filtro largo, micrognatia) son los signos principales, sugestivos de síndrome Weaver, aunque estas características cambian en el transcurso de la infancia y adolescencia, por ello el diagnóstico debe realizarse en los primeros años de vida.^{1,2,3} La camptodactilia, asociado con frecuencia a las contracturas articulares, no se encuentra presente en ninguno de los casos reportados, sin embargo, el no estar presente en estos pacientes, no excluye su diagnóstico, en opinión del autor esto puede deberse a la gran variabilidad en la expresión que caracteriza los síndromes genéticos. Similar resultado obtuvo Cole en una publicación de 4 casos con síndrome Weaver, encontrando este signo solo en uno de ellos; otros autores lo refieren en el 45% de sus casos.^{3,13,14}

Es válido señalar que el crecimiento, generalmente por encima del 97 percentil, con predominio del peso sobre la talla, las anomalías esqueléticas y en extremidades, las alteraciones neurológicas, con retardo importante del lenguaje y trastorno de conducta, forman parte también del amplio espectro clínico que caracteriza a este síndrome, lo identifican como entidad,^{3,15} y se resumen en la tabla 1.

Los casos que se presentan son únicos afectados de la familia, hijos de padres jóvenes y sanos, lo cual coincide con la bibliografía revisada, donde se reportan la mayor ocurrencia de casos esporádicos, siendo bajo el riesgo de recurrencia para un próximo embarazo, aunque la herencia autosómica dominante también ha sido descrita por varios autores, aspectos importantes que deben tenerse en cuenta al ofrecer asesoramiento genético a la familia.^{16,17} El estudio citogenético realizado en ambos pacientes fue normal, descartándose la presencia de anomalías cromosómicas visibles por técnicas citogenéticas convencionales.

El síndrome Weaver no forma parte de los desórdenes del crecimiento que con frecuencia se asocian a tumores malignos, como el síndrome Sotos, Beckwith Wiedemann y Bannayan–Riley–Ruvalcaba, aunque el neuroblastoma, las leucemias linfoides agudas y mieloides crónicas han sido reportada por varios autores.^{16,18,19}

En la literatura revisada no se reportan datos de interés durante la vida prenatal, sin embargo el aumento de la circunferencia cefálica (CC) y del diámetro biparietal por encima del tiempo de gestación fueron signos presentes en el caso 1 desde las 26 semanas de embarazo, lo cual unido a otros parámetros de macrosomía fetal (estimado de peso > de 4200g, CA>360 mm, Relación LF/CA<20, Relación CC/CA

<1 y grasa periabdominal >10 mm) pueden ser signos ultrasonográficos prenatales sugestivos de síndrome Weaver u otros trastornos con sobrecrecimientos.^{20,21,22} Poco se conoce sobre la historia natural de pacientes con esta afección genética, los casos documentados en adultos sugieren expectativa de vida normal con talla alta.^{1,3,13} Los dos pacientes reportados en esta investigación se encuentran aún en edad pediátrica y aunque no presentan defectos congénitos mayores que afecten gravemente su calidad de vida, falta mantener su observación y evaluación periódica en sucesivas etapas.

En conclusión, el síndrome Weaver es un raro desorden genético, que se caracteriza por sobrecrecimiento pre y postnatal, con predominio del peso sobre la talla, edad ósea acelerada, retardo en el lenguaje y macrocráneo con facie característica, que lo distinguen del resto de los síndromes con sobrecrecimiento precoz. El aumento de la circunferencia cefálica, diámetro biparietal y peso fetal por encima del tiempo de gestación pueden ser signos ultrasonográficos prenatales sugestivos de síndrome Weaver. El manejo de estos pacientes debe ser enfocado con respecto al aprendizaje, lenguaje y desarrollo psicomotor que generalmente se ve afectado. Por ello, el diagnóstico precoz y la evaluación interdisciplinaria, es vital para asesorar a la familia e insertarlos en la sociedad en aras de mejorar su calidad de vida.^{1,3,23}

Referencias bibliográficas

1. Jones K L. Smith. Patrones Reconocibles de Malformaciones Humanas. 6th Ed. Montreal: W.S. Saunders Company; 2 004: 168 – 71.
2. Emery and Rimón's. Principles and Practice of Medical Genetics. 4th Ed. Churchill Livingstone: Edimburg;2002:p.1929-1937.
3. Online Mendelian Inheritance in Man.# 277590[citado Agosto. 2016]. Disponible en: <http://www.ncbi.nlm.nih.gov/entrez/distspomim.cgi?id=277590>.
4. Gibson WT, Hood RL,Zhan SH,Bulman DE, Fejes AP, Moore R, Chitayat D, Boycott K M., Weaver D D. Mutations in EZH2 cause Weaver Syndrome.Am. J. Hum. Genet [en línea]. 2012 [Agosto 2017];90:110-118. Disponible en: <https://www.ncbi.nlm.nih.gov/pubmed/22177091>
5. Fryer A, Smith C, Rosenbloom L, Cole T. Autosomal dominant inheritance of Weaver syndrome. AM J Med Genet [en línea].1998 [Agosto 2017]; 34(2):418-19. Disponible en: <https://www.ncbi.nlm.nih.gov/pubmed/9781912>
6. Proud V K, Braddock S R, Cook L, Weaver D D. Weaver syndrome: Autosomal dominant inheritance of the disorder. Am J Med Genet [en línea]. 1998 [Agosto 2017]; 79(2):305–10. Disponible en: <https://www.ncbi.nlm.nih.gov/pubmed/9781912>
7. Tatton-Brown K, Rahman N. Sotos Syndrome. Eur J Hum Genet [en línea]. 2007 [Agosto 2017]; 15(3): 264–271. Disponible en: <https://ghr.nlm.nih.gov/condition/sotos-syndrome>
8. Fitch N. The syndromes of Marshall and Weaver. J Med Genet [en línea]. 1980 [Agosto 2017]. 17(3):174-178. Disponible en: <https://www.ncbi.nlm.nih.gov/pmc/articles/PMC1048541/>
9. Online Mendelian Inheritance in Man.# 117550. [Agosto. 2016]. Disponible en: <http://www.ncbi.nlm.nih.gov/entrez/distspomim.cgi?id=117550>
10. Douglas J, Hanks S, Temple K, Davies S, Murray A, Upadhyaya M, et al. NSD1 Mutations are the Major Cause of Sotos Syndrome and Occur in Some Cases of Weaver Syndrome but Are Rare in Other Overgrowth. Am J Hum Genet[en línea]. 2003[Agosto 2017]; 72:132–143. Disponible en: [http://linkinghub.elsevier.com/retrieve/pii/S0002-9297\(07\)60511-4](http://linkinghub.elsevier.com/retrieve/pii/S0002-9297(07)60511-4)
11. Opitz John M, Weaver D W, Reynolds J F. The syndromes of Sotos and Weaver: Reports and review. Am J Med Genet [en línea].1998 [Agosto 2017]; 79(4):294-304. Disponible en: <https://www.ncbi.nlm.nih.gov/pubmed/9781911>

12. Rio M, Clech L, Amiel J, Faivre L, Lyonnet S, Merrer M L, et al. Spectrum of NSD1 mutations in Sotos and Weaver syndromes. *J Med Genet* [en línea]. 2003 [Agosto 2016]; 40:436-440. Disponible en: <http://jmg.bmj.com>
13. Tatton-Brown K, Murray A, Hanks S, Douglas J, Armstrong Ruth, et al. Weaver Syndrome and EZH2 Mutations: Clarifying the Clinical Phenotype. *Am J Med Genet* [en línea]. 2013 [Agosto 2017]; 161(12):2972-2980. Disponible en: <https://www.ncbi.nlm.nih.gov/pubmed/24214728>
14. Cole T R P, Dennis N R, Hughes H E. Weaver syndrome. *J Med Genet* [en línea]. 1992 [Agosto 2016]; 29:332-337. Disponible en: <http://jmg.bmj.com>
15. Piccione M, Corsello G. Weaver syndrome. [en línea]. [citado Agosto. 2017]. Disponible en: <http://atlasgeneticsoncology.org/Kprones/WeaverID10141.html>.
16. Gracia R, Lapunzina P. Riesgo tumoral en los síndromes con sobrecrecimiento. [citado Agosto- 2017]. Disponible en: <https://docplayer.es/4434945-Riesgo-tumoral-en-los-sindromes-de-sobrecrecimiento.html>
17. Aviña Fierro JA, Hernández Aviña D A. Síndrome Weaver crecimiento postnatal acelerado con edad ósea avanzada. *Rev peru Pediatr* [en línea]. 2009 [Agosto 2017]; 62(1) 242-246. Disponible en: https://www.researchgate.net/publication/263046774_Sindrome_Weaver_crecimiento_postnatal_acelerado_con_edad_osea_avanzada_Rev_Peru_Pediatr_2009_62_34-7_Lima_Peru
18. Kelly T E, Alford B A, Abel M. Cervical Spine Anomalies and Tumors in Weaver Syndrome. *Am J Med Genet* [en línea]. 2000 [Agosto 2016]; 95:492-495. Disponible en: [http://dx.doi.org/10.1002/1096-8628\(20001218\)95:5%3C492::AID-AJMG15%3E3.0.CO;2-T](http://dx.doi.org/10.1002/1096-8628(20001218)95:5%3C492::AID-AJMG15%3E3.0.CO;2-T)
19. Huffman CH, McCandless D, Jasty R, Matloub J, Robinson H B, Weaver D, Cohen M. Weaver Syndrome with Neuroblastoma and Cardiovascular Anomalies. *Am J Med Genet* [en línea]. 2001 [Agosto 2017]; 99(3):252-55. Disponible en: <https://www.ncbi.nlm.nih.gov/pubmed/11241499>
20. Chen Ch P, Chien S Ch. Featuring of Prenatal Sonographic Beckwith-Wiedemann Syndrome. *J Med Ultrasound* [en línea]. 2009 [Agosto 2017]; 17(2):98-106. Disponible en: <https://www.sciencedirect.com/science/.../S0929644109601168>
21. Chen Ch P. Prenatal finding and the genetic diagnosis of fetal overgrowth disorders: Simpson-Golabi-Behmel syndrome, Sotos syndrome, and Beckwith Wiedemann syndrome. *Taiwan J Obstet Gynecol* [en línea]. 2012 [Agosto 2017]; 51(2):186-91. Disponible en: <https://www.ncbi.nlm.nih.gov/pubmed/22795092>
22. González L, Rodríguez V, Marín E, Cerviño E, Ramon C. N. Diagnóstico ecográfico prenatal: síndrome Beckwith Wiedemann. *Clin Invest Gin Obst.* [en línea]. 2016 [Agosto 2017]; 43(4): 190 - 192.
23. Sotos J F, Argente J. Overgrowth Disorders Associated with Tall Stature. *J Pediatr Endocrinol Metab* [en línea]. 2006 [Agosto 2017]; 19(9): 1167-70. Disponible en: <https://www.ncbi.nlm.nih.gov/pubmed/19048732>